

فیستول‌های مجرا به رکتوم

دکتر محمدعلی زرگرشوشتی*، دکتر حسین شاهرخ**، دکتر کوشا کمالی**،

دکتر محمدرضا ضیغمی***، دکتر رضا عاقل‌نژاد***

چکیده:

زمینه و هدف: این مطالعه گزارش ۱۰ ساله ما از ۸ بیمار با فیستول بین مجرا و رکتوم است که به روش‌های York-Mason، از طریق پرینه همراه با قرار دادن فلپی از عضله گراسیلیس و شکمی همراه با برداشتن استخوان پویس و قرار دادن فلپی از امتوم درمان شده‌اند.

مواد و روش‌ها: ما پرونده‌های پزشکی ۸ بیمار که بین مارس ۱۹۹۵ تا سپتامبر ۲۰۰۵ در مرکز ما تحت عمل جراحی ترمیم فیستول بین مجرا و رکتوم قرار گرفته بودند را مورد بررسی قرار دادیم. سه نفر از این بیماران به علت آسیب نافذ (گلوله، جراحی سنگ مثانه از طریق پرینه) دچار فیستول شده بودند، اینها به طریقه York-Mason تحت درمان قرار گرفتند. ۳ بیمار متعاقب تصادم و شکستگی لگن و قطع شدن مجرای ادرار دچار فیستول شده بودند، اینها از طریق شکم به همراه برداشتن استخوان پویس و قرار دادن فلپی از امتوم درمان شدند.

روش جراحی از طریق پرینه با قرار دادن فلپی از عضله گراسیلیس در دو بیمار به کار گرفته شد. علت فیستول این بیماران رادیوتراپی بود. قبل از عمل جراحی ترمیمی برای تمام بیماران کلتومی انحرافی تعبیه شد. برای ۱ تن از این بیماران قبل از مراجعه به مرکز ما جراحی به منظور بستن فیستول از طریق آنال انجام شده بود، که موفقیت‌آمیز نبود. ۷ بیمار دیگر به طریقه‌های غیر جراحی تحت درمان‌های طولانی مدت قرار گرفته بودند.

یافته‌ها: تمام بیماران مرد بودند. میانگین زمان پیگیری بیماران ۴ سال بود. میانگین سن بیماران ۵۰/۵ سال بود. اندازه فیستول‌ها ۱-۲ سانتیمتر و در فاصله ۳-۴ سانتیمتری از شیار آنال بود. فیستول‌های ۵ بیمار از ۸ بیمار که به روش‌های York-Mason و از طریق پرینه با قرار دادن فلپی از عضله گراسیلیس درمان شدند، بهبود یافتند.

سه بیماری که از طریق شکم به همراه برداشتن استخوان پویس درمان شدند، دچار عود فیستول و تنگی مجرای ادرار شدند که تحت ترمیم مرحله‌ای مجرا قرار گرفتند و در هنگام عمل فلپی از پوست پرینه بر روی فیستول قرار داده شد. در مرحله بعد مجرا ترمیم گردید و مشکل بیماران برطرف شد. پس از درمان کامل هیچ کدام از بیماران دچار بی‌اختیاری ادرار یا مدفوع نبودند. فقط ۳ بیماری که ابتدا از طریق شکم به همراه برداشتن استخوان پویس تحت درمان قرار گرفته بودند، دچار ناتوانی جنسی شده بودند.

نتیجه‌گیری: روش جراحی York-Mason برای ترمیم فیستول‌های بین مجرا و رکتوم یک روش با نتایج بسیار خوب و عوارض کم می‌باشد. به ویژه در فیستول‌های متعاقب جراحی و کوچک که بافت حاشیه‌ای سالم و بدون عفونت یا اسکار باشد. در موارد فیستول‌های ناشی از رادیوتراپی با نسج نامناسب و سایز بزرگ فیستول روش پرینه‌آل همراه با اینترپوزیشن عضله گراسیلیس نتایج خوبی به همراه دارد.

واژه‌های کلیدی: فیستول مجرا، فیستول رکتال، پرینه

نویسنده پاسخگو: دکتر محمدعلی زرگر

تلفن: ۸۸۵۲۶۹۰۰

Email: dr.zargarm@gmail.com

* استاد گروه جراحی کلیه و مجاری ادرار، دانشگاه علوم پزشکی ایران، بیمارستان شهید هاشمی‌نژاد

** استادیار گروه جراحی کلیه و مجاری ادرار، دانشگاه علوم پزشکی ایران، بیمارستان شهید هاشمی‌نژاد

*** دستیار گروه جراحی کلیه و مجاری ادرار، دانشگاه علوم پزشکی ایران، بیمارستان شهید هاشمی‌نژاد

زمینه و هدف

پرونده‌های پزشکی بیماران از نظر متغیرهای سن، علائم در بدو مراجعه، یافته‌های تصویربرداری، علت فیستول، نوع و اندازه فیستول، نوع روش جراحی، وجود کولوستومی، وجود عوارض پس از عمل جراحی مانند بی‌اختیاری ادرار یا مدفوع و ناتوانی جنسی بررسی شدند.

در ۷ بیمار درمان غیرجراحی با تعبیه سیستوستومی، رژیم غذایی با باقیمانده کم و پوشش آنتی‌بیوتیکی وسیع‌الطیف انجام شده بود که بعلت عدم بهبود، بیماران به مرکز ما ارجاع شده بودند. در یک بیمار که علت فیستول اصابت گلوله بود، ۸ ماه قبل از مراجعه به مرکز ما، ترمیم اولیه فیستول از طریق آنال انجام شده بود که با شکست مواجه شده بود. قبل از عمل جراحی بررسی‌های رادیولوژیک شامل: یورتروگرافی، سیستوگرافی، باریوم انما و پیلوگرافی داخل وریدی انجام شد. در صورت امکان با سیستوسکوپ مسیر فیستول مشخص شد و سوند فولی مجرا گذاشته شد. بیماران پرپ روده‌ای مکانیکال، اریترومایسین، مترونیدازول و نیز آنتی‌بیوتیک وریدی پروفیلاکسی قبل از عمل جراحی دریافت کردند. در تمام بیماران قبل از عمل کولوستومی انحرافی تعبیه شد.

York-Mason Technique

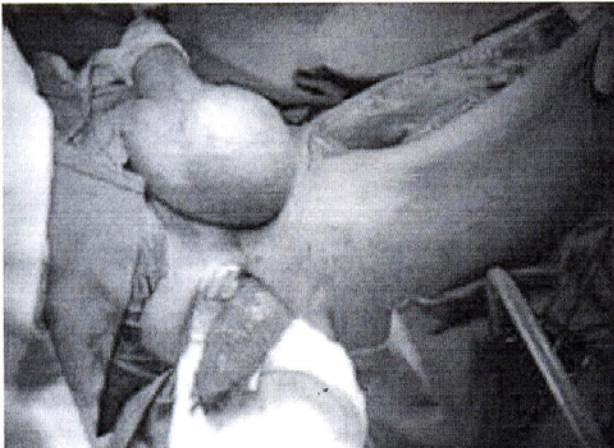
در این روش بیمار در حالت خوابیده به شکم در وضعیت Jackknife قرار گرفت و هر دو سرین که در نوارهای پارچه‌ای پیچیده شده بودند، دور از یکدیگر قرار داده شدند. سپس برشی از سطح مفصل خاجی دنبالچه‌ای تا شیار آنال داده شد. این روش که از طریق رکتوم انجام می‌شود، به دو شیوه با و بدون قطع اسفنکتر آنال انجام شد. در صورت قطع لایه‌های اسفنکتر آنال قبل از تشریح بخیه‌هایی بعنوان نشانه در دو طرف لایه‌های آن زده شد تا اجازه دقیق لایه‌ها را در هنگام بستن بدهد. آنگاه دیواره خلفی رکتوم در خط وسط باز شد. این برش آنورکتال سبب دید عالی فیستول در دیواره قدامی رکتوم می‌گردد. سپس مسیر فیستول برداشته شد و ناحیه بین دیواره قدامی رکتوم و مجرا تشریح و آزاد شد. مجرا با نخ ویکریل ۰-۴ بطور جداگانه دوخته شد. سپس لایه قدامی رکتوم پس از جدا کردن از مجرا توسط ویکریل ۰-۲ به صورت جداگانه دوخته شد. بعد لایه خلفی رکتوم در دو لایه که لایه اول به صورت متداوم و جهت تقویت آن لایه دوم بصورت جداگانه دوخته شد. در نهایت به کمک بخیه‌های علامت‌گذاری شده قبلی لایه‌های اسفنکتر آنال هر یک به ترتیب ترمیم شدند.

فیستول‌های بین مجرا و رکتوم یک پدیده نادر می‌باشند که در مردان در شرایط خاصی مانند مداخله‌های جراحی، بیماری‌های بدخیم یا خوش‌خیم پروستات، کرایوتراپی یا براکی‌تراپی پروستات، رادیوتراپی لگن، جراحی آنورکتال، آسیب نافذ پرینه، سرطان پروستات با گسترده‌گی موضعی، پاره شدن آبنس پروستات و بیماری‌های التهابی روده مانند بیماری کرون ایجاد می‌شوند. بیماران اغلب با علائم وجود هوا، مدفوع و خون در ادرار، خروج ادرار از رکتوم، تب و لرز و عفونت‌های مکرر ادراری به آسانی تشخیص داده می‌شوند. معمولاً محل فیستول با معاینه بالینی، سیستوسکوپی، پروکتوسکوپی و یافته‌های تصویربرداری با ماده حاجب مشخص می‌شود.

در بیشتر موارد پس از تشخیص این نوع فیستول ابتدا درمان غیرجراحی با تعبیه کولوستومی، تعبیه سیستوستومی یا کاتتر مجرا، استراحت به روده‌ها با تغذیه داخل وریدی و پوشش آنتی‌بیوتیکی وسیع‌الطیف در پیش گرفته می‌شود. لیکن این درمان‌ها به ندرت موفقیت‌آمیز است و درمان قطعی در بیشتر موارد نیاز به مداخله جراحی دارد. انواع مختلف روش‌های جراحی مثل از طریق رکتوم (از قبیل روش York-Mason)، از طریق پرینه، از طریق شکم با برداشتن استخوان پوبیس و از طریق آنال برای ترمیم فیستول‌های بین مجرا و رکتوم انجام می‌شوند. در مواردی از روش‌های کمتر تهاجمی با سوزاندن مسیر فیستول یا استفاده از چسب‌های فیبرینی از طریق آنال کمک گرفته شده است.^۸ ما تجربه‌مان را طی ۱۰ سال در ۸ بیمار مرد با فیستول بین مجرا و رکتوم که در بیمارستان شهید هاشمی نژاد با روش‌های York-Mason، از طریق پرینه همراه با قرار دادن فلیپی از عضله گراسیلیس و شکمی به همراه برداشتن استخوان پوبیس و قرار دادن فلیپی از امتنوم ترمیم شدند را گزارش می‌کنیم.

مواد و روش‌ها

از مارس ۱۹۹۵ تا سپتامبر ۲۰۰۵، ۸ مرد با میانگین سنی ۵۰/۵ سال (از ۳۸ تا ۷۴ سال) در مرکز ما تحت ترمیم فیستول بین مجرا و رکتوم قرار گرفتند. علل فیستول‌ها عبارت بودند از: ۱- آسیب نافذ ناشی از اصابت گلوله (۲ مورد)، ۲- شکستگی لگن (۳ مورد)، ۳- رادیوتراپی لگن جهت درمان سرطان پروستات (۲ مورد)، ۴- جراحی از طریق پرینه سنگ مثانه (۱ مورد).



تصویر ۲- روش از طریق پرینه همراه با قرار دادن فلپی از عضله گراسیلیس

یافته‌ها

تمام بیماران مرد بودند. میانگین زمان پیگیری بیماران ۴ سال بود. میانگین سن بیماران ۵۰/۵ سال بود، اندازه فیستول‌ها ۱-۲ سانتیمتر و در فاصله ۳-۴ سانتیمتری از شیار آنال بود. فیستول‌های پنج بیمار از هشت بیمار که با روش‌های York-Mason و از طریق پرینه همراه با قرار دادن فلپی از عضله گراسیلیس درمان شدند، بهبود یافتند.

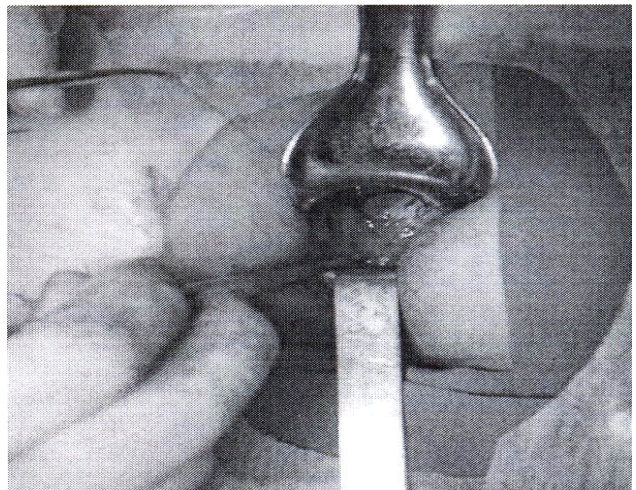فیستول‌های سه بیمار که علت آن اصابت گلوله و جراحی از طریق پرینه سنگ مئانه بود، با روش جراحی York-Mason ترمیم شد، که در بیمار با سابقه جراحی سنگ مئانه از طریق پرینه، اسفنکتر آنال قطع نشد. فیستول‌های دو بیمار که علتشان رادیوتراپی بود، از طریق پرینه همراه با قرار دادن فلپی از عضله گراسیلیس ترمیم شدند. سه بیماری که متعاقب تصادف و شکستگی لگن و قطع شدن مجرای ادراری دچار فیستول شده بودند، از طریق شکم به همراه برداشتن استخوان پوییس و قرار دادن فلپی از امتوم درمان شدند. ولی بعد از جراحی دچار عود فیستول و تنگی مجرای ادرار شدند که تحت ترمیم مرحله‌ای مجرا قرار گرفتند و در هنگام عمل فلپی از پوست پرینه بر روی فیستول قرار داده شد. در مرحله بعد مجرا ترمیم گردید و مشکل آنها برطرف شد.

Transperineal Approach with Interpositioned Gracilis Muscle Flap

در این روش بیمار در وضعیت لیتوتومی قرار گرفت، برش U معکوس در ناحیه پرینه داده شد. پس از باز کردن عضله Bulbospongiosus، مجرا از ناحیه پنواسکروتال تا محل مجرای پروستاتیک کاملاً آزاد گردید و از رکتوم جدا شد. در صورت وجود تنگی دو سر مجرا مشخص و آزاد شد. پس از ترمیم فیستول بین مجرا و رکتوم دو سر مجرا بصورت انتها به انتها آناستوموز شد. سپس از سطح داخلی ران فلپی از عضله گراسیلیس با پایه عروقی مناسب به ناحیه پرینه آورده شد و بین مجرا و رکتوم قرار داده شد.

Transabdominal Transpubic Approach with Interpositioned Omental Flap

در این روش بیمار در حالت طاقباز و پاهایش در وضعیت ابداکسیون قرار گرفت. سپس پوست شکم از ناف تا سمفیز پوییس برش داده شد. پس از باز کردن لایه‌های جدار شکم و فاشیا، مئانه آزاد شد. سپس مجرا از استخوان پوییس آزاد شد. آنگاه به عرض ۱ تا ۱/۵ سانتیمتر از دوطرف در خط وسط استخوان پوییس برداشته شد. در صورت وجود تنگی، دو سر مجرا مشخص و آزاد گردیده و جدا شد. پس از ترمیم فیستول و رکتوم، دو سر مجرا به صورت انتها به انتها آناستوموز شد و امتوم بین مجرا و رکتوم قرار داده شد.



تصویر ۱- تکنیک York Mason

وجود هوا در ادرار در ۱۰۰٪ بیماران، خروج ادرار از رکتوم در ۱۰۰٪ بیماران، وجود مدفوع در ادرار در ۵۰٪ بیماران وجود داشت. یافته‌های تصویربرداری پیلوگرافی داخل وریدی قبل از عمل طبیعی بودند. از روز پنجم بعد از عمل جراحی تغذیه با رژیم معمولی شروع شد. سوند فولی مجرا در تمام بیماران به مدت ۳ هفته حفظ شد و در صورت طبیعی بودن یورتروگرافی خارج شد. کولوستومی انحرافی ۶ هفته بعد از عمل جراحی بسته شد.

هیچ کدام از بیماران پس از عمل جراحی دچار بی‌اختیاری ادرار یا مدفوع نبودند. فقط ۳ بیماری که در ابتدا از طریق شکم همراه با برداشتن استخوان پوبیس تحت درمان قرار گرفته بودند، دچار ناتوانی جنسی شده بودند.

بحث

فیستول‌های بین مجرا و رکتوم نه تنها یک عارضه نادر بلکه مقاوم به درمان برای بیمار و پزشک می‌باشند. علت‌های شایع این فیستول‌ها اعمال جراحی پروستات، رادیوتراپی لگن، آسیب پرینه، سرطان کولورکتال، سرطان پروستات و بیماری‌های التهابی روده می‌باشد. آسیب رکتوم حین عمل جراحی رادیکال پروستاتکتومی در کمتر از ۱ تا ۲٪ بیماران اتفاق می‌افتد.^۱ عمل جراحی رادیکال پروستاتکتومی به علت وفور موارد هنوز شایعترین علت فیستول بین مجرا و رکتوم در غرب می‌باشد و اگر با سابقه قبلی رادیوتراپی لگنی یا برداشتن پروستات از راه مجرا همراه باشد، شانس بروز فیستول بیشتر است. این نوع از فیستول‌ها عموماً بزرگتر و بافت اطراف آنها نکروزه و با خونرسانی ضعیف می‌باشد و به سختی به درمان پاسخ می‌دهند. در بیمارانی که سابقه بیماری بدخیم لگن دارند، جهت بررسی عود موضعی تومور از فیستول بایستی بیوپسی گرفت. معمولاً اندازه و محل فیستول توسط سیستوسکوپ یا پروکتوسکوپ مشخص می‌شود. در بررسی‌های تصویربرداری با سیستوگرافی حین ادرار کردن، یورتروگرافی و باریوم انما مسیر فیستول مشخص می‌شود. برای بررسی مجرا معمولاً از تصاویر Antegrade Retrograde Urethrogram استفاده می‌شود، ولی در حال حاضر برای تشخیص طول پارگی مجرا، وسعت فیبروز، جابجایی پروستات، مسیر مجرای کاذب و فیستول بین مجرا و رکتوم از MRI استفاده می‌شود. از تمام بیمارانی که مشکوک به فیستول بین مجرا و رکتوم می‌باشند، بعلت وجود آسیب حالبی همزمان بایستی از سیستم ادراری فوقانی تصویربرداری کرد. در بیمارانی که با فیستول بین مجرا و رکتوم

متعاقب عمل جراحی رادیکال پروستاتکتومی مراجعه می‌کنند، محل فیستول معمولاً در نزدیک آناستوموز مثانه و مجرا می‌باشد.

در درمان فیستول‌های بین مجرا و رکتوم معمولاً درمان غیرجراحی با گذاشتن کاتتر مجرا، استراحت به روده‌ها با تغذیه داخل وریدی و پوشش آنتی‌بیوتیکی وسیع‌الطیف ناموفق است. روش‌های جراحی مختلفی در ترمیم این فیستول‌ها بکار رفته‌اند مانند از طریق رکتوم، از طریق پرینه، از طریق شکم همراه با برداشتن استخوان پوبیس، از طریق آنال و آندوسکوپیک. اما اینکه کدام روش بهتر است، مشخص نیست و معمولاً انتخاب نوع تکنیک بر پایه تجربه جراح است.^۹

در بین روش‌های جراحی، طریقه York-Mason که از طریق رکتوم انجام می‌شود، با نتایج عالی همراه بوده است و همراه با عوارض کمی برای بیمار می‌باشد.^{۱۰} در بررسی مقالات، تکنیک York-Mason برای فیستول‌های کوچک متعاقب جراحی که بافت حاشیه‌ای آنها سالم و بدون عفونت یا اسکار باشد، نتایج رضایت بخش تری داشته است. روش York-Mason یک روش ایمن، سریع و با قابلیت دسترسی عالی به فیستول می‌باشد، که با تشریح دقیق و ترمیم صحیح اسفنکتر آنال در بیمارانی که قبل از عمل جراحی کنترل مدفوع طبیعی داشته‌اند، این اختیار پس از جراحی نیز حفظ می‌شود. در یک بیمار که علت فیستول اصابت گلوله بود، ترمیم از طریق آنال فیستول در مرکزی با شکست مواجه شده بود. در این روش، اسفنکتر آنال تشریح نمی‌شود و دسترسی به فیستول با گشاد کردن آنوس و باز نگهداشتن آن با یک وسیله ثابت کننده فراهم می‌شود. همچنین مسیر فیستول کاملاً برداشته نمی‌شود و از فلپ‌های مخاطی رکتوم در ترمیم استفاده می‌شود. نقص دیگر این روش عدم امکان دسترسی و دید ناکافی می‌باشد.

روش شایع دیگری که برای ترمیم فیستول‌های بین مجرا و رکتوم استفاده می‌شود، از طریق پرینه می‌باشد. این روش جراحی این مزیت را دارد که بیشتر ارولوژیست‌ها با آن آشنایی دارند و نیز می‌توان پس از برداشتن فیستول فلیپی از عضله گراسیلیس، عضله لواتور آنال، دارتوس یا پوست پرینه را بین مجرا و رکتوم قرار داد. در بررسی مقالات در مواقعی که محیط عمل جراحی بعلت رادیوتراپی دچار نکروز یا عفونت شده باشد و شانس ترمیم بافتی بعلت خونرسانی نامناسب کم می‌باشد، به کمک این روش می‌توان دید و دسترسی عالی به فیستول پیدا کرد.^{۱۱} همچنین می‌توان همزمان تنگی‌های مشکل مجرا ثانویه به آسیب را ترمیم کرد. این روش در بیمارانی که سابقه ترمیم

نتیجه‌گیری

فیستول‌های بین مجرا و رکتوم پدیده نادر ولی مقاوم به درمان برای بیمار و پزشک می‌باشند، که معمولاً در موارد کمی با درمان غیرجراحی بهبود می‌یابند. انتخاب نوع روش جراحی اساساً بر پایه تجربه جراح می‌باشد. روش York-Mason با نتایج عالی و عوارض کم برای بیمار می‌باشد، به ویژه در فیستول‌های متعاقب جراحی و کوچک که بافت حاشیه‌ای سالم و بدون عفونت یا اسکار باشد. با استفاده از روش جراحی از طریق پرینه همراه با قرار دادن فلپی از عضله گراسیلیس در مواقعی که محیط عمل به علت رادیوتراپی دچار نکروز یا عفونت باشد و شانس ترمیم بافتی بعلت خونرسانی نامناسب کم است، نتایج موفقیت‌آمیزی حاصل شده است. همچنین این روش در بیمارانی که سابقه قبلی ترمیم فیستول بین مجرا و رکتوم با دیگر روش‌های جراحی را دارند و علائمشان بهبود نیافته است، بسیار مناسب است. روش شکمی همراه با برداشتن استخوان پوبیس به دلیل عوارض و میزان شکست قابل توجه مگر در مواردی که نیاز به جراحی داخل شکمی همزمان می‌باشد، توصیه نمی‌شود.

قبلی فیستول با دیگر روش‌ها را دارند و علائمشان بهبود نیافته است، نیز بسیار مناسب است.

موفقیت روش شکمی همراه با برداشتن استخوان پوبیس در ترمیم فیستول‌های بین مجرا و رکتوم محدود گزارش شده است و ممکن است در مواردی همزمان نیاز به انجام جراحی مجرای خلفی از طریق پرینه باشد. در روش شکمی از آنجا که ممکن است آزاد کردن مجرا در محل راس پروستات از خط وسط منحرف شود، احتمال آسیب به دسته جات عصبی عروقی (Neurovascular Bundle) و در نتیجه ناتوانی جنسی بیشتر است.^۷ در بررسی مقالات انجام شده، روش شکمی به همراه برداشتن استخوان پوبیس به عنوان یک روش انتخابی برای فیستول‌های بین مجرا و رکتوم نمی‌باشد. زیرا دسترسی به فیستول مشکل است و به علت عدم دید مستقیم، امکان بخیه زدن دقیق ممکن نیست.^{۱۰} ما معتقدیم که اگرچه این روش مزیت استفاده آسان از امنتوم را دارد، لیکن به علت عوارض زیاد، دوران بستری طولانی‌مدت پس از جراحی و شانس بالای بروز بی‌اختیاری ادرار یا مدفوع، در مواردی استفاده شود که همزمان مشکل دیگری در شکم وجود داشته باشد.

Abstract:

Urethrorectal Fistulas

Zagar M. A. MD^{*}, Shahrokh H. MD^{**}, Kamali K. MD^{**}
Zeighami M.R. MD^{***}, Aghel Nejad R. MD^{***}

(Received: 22 April 2008 Accepted: 24 Nov 2009)

Introduction & Objective: Urethrorectal fistula (URF) is a rare occurrence, usually following surgery or another intervention for prostatic disease, penetrating trauma, pelvic fracture and inflammatory bowel disease. Spontaneous closure is rarely successful and reconstructive procedures are usually performed. We reviewed retrospectively the medical records of 8 patients who underwent URF repair between March 1995 and September 2005.

Materials & Methods: Fistulae were repaired in 3 patients due to penetrating trauma (gun shot injury, perineal surgery for bladder stone) using York Mason, in 3 patients due to pelvic fracture urethral distraction defeat using Transabdominal Transpubic with omental flap and in 2 patients due to pelvic radiation, using Transperineal with gracilis flap techniques. Diverting colostomy was performed before reconstructive surgery. One patient had failed transanal fistula repair before admission to our center, and the other 7 patients had undergone long term unsuccessful conservative management.

Results: Overall, 5 of 8 patients with URF were repaired successfully using the York Mason and Transperineal with gracilis flap techniques. Three patients with URF who underwent Transabdominal Transpubic with omental flap repair had urethral stricture and recurrence of fistula. They were managed by stage urethroplasty and a perineal skin flap was placed on the fistula. After the completion of reconstructive surgery, none of patients had urinary or fecal incontinence, but 3 patients who were repaired by Transabdominal Transpubic approach were suffering from erectile dysfunction.

Conclusions: York Mason technique has excellent results for URF with low morbidity, specially for small iatrogenic fistula with healthy margin and without scar or infection. In large fistulas due to previous radiotherapy with in appropriate tissue transperineal repair with gracilis interposition has good results.

Key Words: Urethral Fistula, Rectal Fistula, Perinea

* *Professor of Urology Surgery, Iran University of Medical Sciences and Health Services, Shahid Hasheminejad Hospital, Tehran, Iran*

** *Assistant Professor of Urology Surgery, Iran University of Medical Sciences and Health Services, Shahid Hasheminejad Hospital, Tehran, Iran*

*** *Resident of Urology Surgery, Iran University of Medical Sciences and Health Services, Shahid Hasheminejad Hospital, Tehran, Ira*

References:

1. Fengler, S. A and Abearian, H: The York-Mason approach to repair of iatrogenic rectourinary fistula. *Am J Surg*, 173: 213, 1997.
2. Al- Ali, M., Kashmoula, D. and Saoud, I. J: Experience with 30 post traumatic rectourethral fistulas: Presentation of posterior transsphincteric anterior rectal wall advancement. *J Urol*, 158: 421, 1997.
3. Youseff, A. H, Fath-Alla, M. and El- Kassaby, A. W.: Perineal subcutaneous dartos pedicle flap as a new technique for repairing urethrorectal fistula. *J Urol*, 161: 1498, 1999.
4. Visser, B. C, Mc Aninch, J. W and Welton, M. L: Rectourethral fistulae: The perineal approach *J. Am Coll Surg*, 195: 138, 2002.
5. Renscher TD, Middleton RG: 30 years of experience with York-Mason repair of rectourinary fistulae: *J Urol* 2003, 170, 1222- 1225.
6. Daniel, J. Culkin and Christopher, E. Ramsey: Urethrorectal Fistula: Transanal, Transphincter Approach with locally based pedicle interposition flaps: *J Urol* 2003, 169, 2181-3.
7. Dennis D. Venable: Modification of the anterior perineal transanorectal approach for complicated prostatic urethrorectal fistula repair: *J Urol*. 1989, Vol 142: 381-4.
8. Tomas Hanus: Rectourethral Fistula: *International Braz J Urol* 2002: Vol 28(4): 338- 345
9. Rolando Rivera, Paholo G, Barbaglio, Michael Hellinger and Angelo E, Gousse: Staging rectourinary fistula to guide surgical treatment: *J Urol*: 2007, Vol 177: 586-8.
10. G. I. Barisic and Z. V. Krivokapic: Long term result of surgically treated traumatic rectourethral fistula. *colorectal disease* Vol 8(9), 762-765, Nov 2006.